Современный подход при протезировании керамическими винирами

Денис Яковлев, г. Нижний Новгород, Россия

Резюме:

В данной статье освещена проблема современного подхода при протезировании керамическими винирами. Подчеркнута необходимость проведения этапов диагностики и планирования с использованием видеопротокола, портретных и внутриротовых фото, концепции Digital Smile Design. Тщательное соблюдение всех этапов создания реставрации позволят добиться не только полноценной функциональной реабилитации, но и превосходного эстетического результата!

Ключевые слова: *керамические виниры, протезирование, улыбка, Digital Smile Design, эстетическая реставрация.*

Сегодня красивые зубы стали неотъемлемой частью благополучного человека. Вероятно, интерес к красивым зубам пришел в Россию из-за рубежа, где белоснежные, ровные зубы давно уже считаются не просто символом здоровья, но и олицетворением преуспевания. Улыбка помогает быть более привлекательным, располагает к себе собеседника, показывает уровень общего здоровья и уровень ухода за собой. Одним словом, улыбка — это визитная карточка человека.

Обычно существует несколько путей решения сложившейся клинической ситуации в полости рта у каждого пациента. Во многих случаях, при реставрации передних зубов альтернативу реставрациям из композита, а также полным керамическим коронкам могут составить керамические виниры. Размещение тонкого керамического слоя на вестибулярной поверхности верхних передних зубов — распространенная процедура, которую делают уже более 30 лет. Поэтому виниры, и все что связано с эстетическим улучшением улыбки, сегодня пользуются огромной популярностью.

Но прежде чем начать работу, нужно найти контакт с пациентом и понять, что же он от вас ждет? Отсутствие возможности свободно улыбаться, не стесняясь своих зубов, вызывает привычку как бы прятать зубы при разговоре. При фотографировании у такого пациента улыбка будет натянутой и неестественной. В эстетической стоматологии уже становится необходимостью использование видеопротокола. В коротком видеоролике можно попросить рассказать пациента о том, что его беспокоит, о тех результатах, что он ожидает от лечения и пр. Во время съемки нужно постараться найти с человеком контакт, можно так сказать, подружиться, постараться вызвать эмоции, рассмешить. Анализируя видео с зубным техником, можно увидеть естественные движения губ, степень визуализации зубов, десневого края и т.д. Используя просто паузу в видео, можно легко проанализировать улыбку в разном положении губ.

В первое посещение собирается вся подробная информация, а именно: проводится фотографирование (делаем портретные и внутриротовые фото), снимаем видеопортрет, получаем оттиски и снимаем показания лицевой дуги. Без этого набора данных говорить о планировании конечного результата невозможно!

Имея портретные фото и макрофотографии улыбки и зубных рядов, можно спланировать возможный дизайн и цвет будущих реставраций. Использование концепции Digital Smile Design при планировании лечения позволяет найти лучшее понимание предстоящей работы как для пациента, так и для всех членов врачебной команды. Ожидаемый результат лечения становится более предсказуемый. Составленный цифровой план для зубного техника поможет лучше понять поставленную задачу.

В это посещение в полости рта не проводится никакой работы, кроме снятия оттисков и регистрации окклюзионных взаимоотношений зубных рядов.

Ко второму посещению подготавливаются гипсовые модели челюстей и данные анализа улыбки пациента. На этом этапе проводится обсуждение предстоящей работы, обсуждается спланированная форма и внешний вид улыбки в компьютерной программе. Только после детального обсуждения предстоящего лечения, утверждения нового внешнего вида улыбки можно планировать начало клинической работы.

К третьему посещению по цифровому плану мастер-техником подготавливается восковое моделирование (wax up) и силиконовые ключи для переноса в полость рта (mock up), для контроля препарирования твердых тканей зубов, а так же изготовления провизорных реставраций. Силиконовый ключ должен быть изготовлен из технического жесткого силикона, чтобы максимально точно перенести новую форму в полость рта. После переноса воскового моделирования (mock up) в полость рта, для лучшего понимания конечного результата и оценки внешнего вида улыбки, не стоит давать пациенту смотреть на себя в зеркало. На данном этапе лучше провести небольшую фотосессию и видеосъемку, чтобы вместе с пациентов обсудить полученные данные на большом экране. И только после полного согласования формы приступать к препарированию зубов.

В ситуации, когда меняется улыбка пациента, изменяется и высота нижней трети лица, и человек не сразу может определиться с тем, насколько это его устраивает. Поэтому хорошим приемом будет применение mock up длительного ношения. Для этого проводится кислотное протравливание эмали зубов ортофосфорной

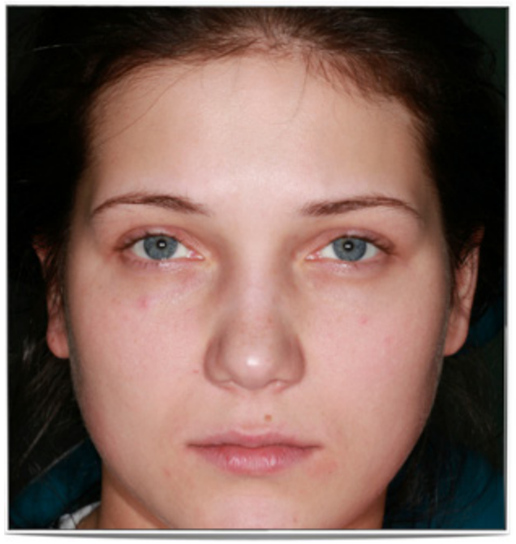

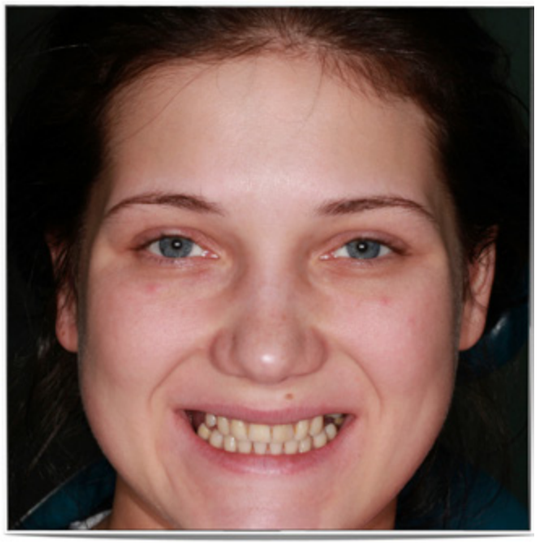



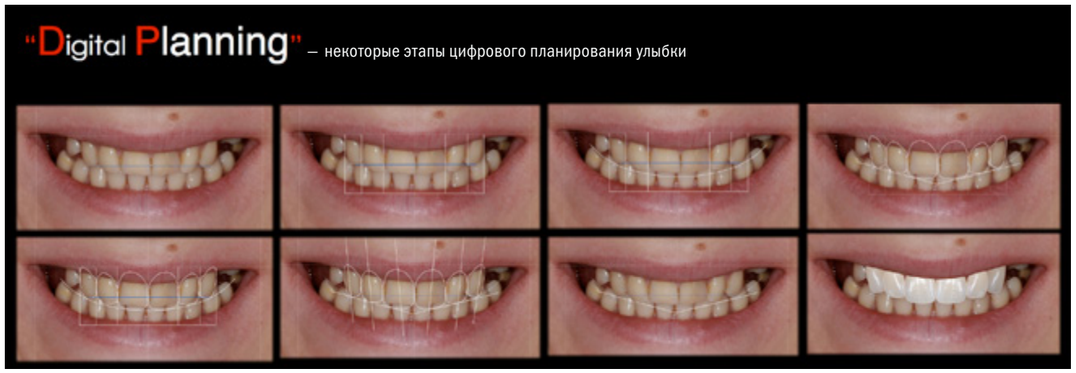
"Digital Planning" – некоторые этапы цифрового планирования улыбки

"Digital Planning" – некоторые этапы цифрового планирования улыбки

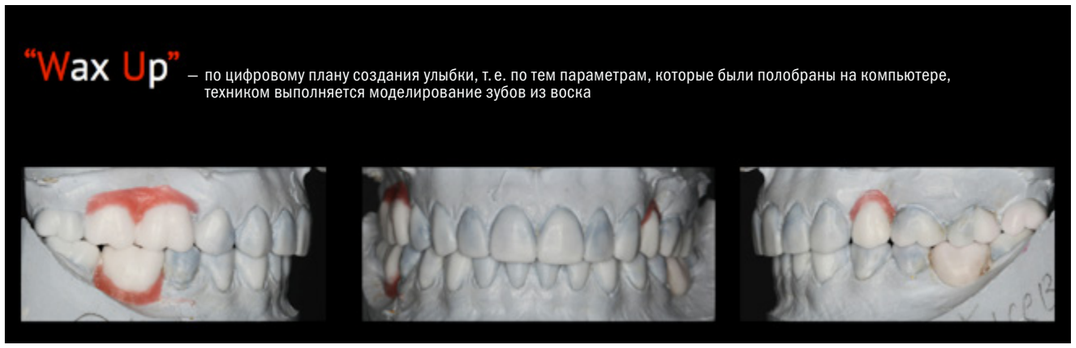
"Wax Up" – по цифровому плану создания улыбки, т. е. по тем параметрам, которые были полобраны на компьютере,
техником выполняется моделирование зубов из воска

"Mock Up" – «примерка» воскового моделирования в полости рта
по результатам цифрового планирования

"Digital Smile Design"

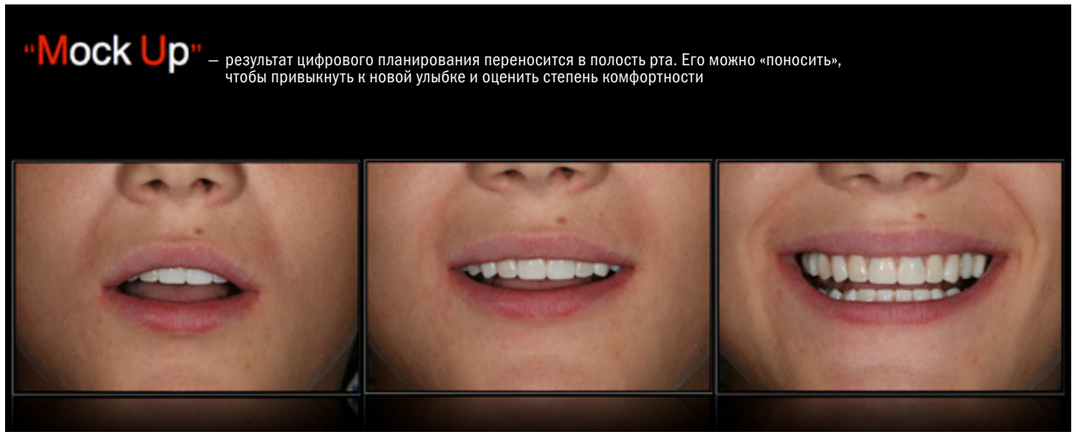
"Mock Up" – результат цифрового планирования переносится в полость рта. Его можно «поносить»,
чтобы привыкнуть к новой улыбке и оценить степень комфортности

"Mock Up" – дает возможность продемонстрировать улыбку родным и близким,
чтобы с полной уверенностью начинать реализацию плана лечения

кислотой, адгезивная подготовка и производится перенос с ключа. Очень важно изолировать межзубные промежутки, поднутрения и пр., чтобы избежать попадания материала в зубодесневую бороздку. После проверки окклюзии и полировки пациенту можно дать некоторое время для адаптации, обсуждения с близкими и т.п.

В дальнейшем эта примерочная реставрация будет использована для контроля редукции тканей зубов при препарировании, для проверки создания достаточного объема под виниры или коронки. После получения оттисков изготавливаются временные виниры, с использованием силиконового шаблона.

Этап проверки и фиксации реставраций. Проверку виниров в полости рта можно проводить с использованием водорастворимых гелей, например глицерина. Одним из важных факторов для достижения хорошего окончательного результата, при использовании адгезивной техники, является изоляция. При фиксации виниров использование рабердама невозможно исключить! После фиксации винир становится монолитной частью и перестает быть хрупким. После фиксации конструкций пациент назначается на контрольный осмотр через 10-14 дней, для устранения возможных неудобств, а далее каждые 6 месяцев.

Современные технологии и материалы, аккуратное отношение к работе, позволяют добиваться не только отличной функциональной реабилитации зубочелюстной системы, но и выдающихся эстетических результатов лечения.

Литература:

1. Coachman C., Van Dooren E., Gürel G., Landsberg C.J., Calamita M.A., Bichacho N. Smile Design: from digital treatment planning to clinical reality. In: Cohen, M. Interdisciplinary treatment planning, Vol. II: comprehensive case studies. Hanover Park: Quintessence Publishing; 2011.

2. Goldstein R.E. Esthetics in dentistry: principles, communication, treatment methods. Ontario: B. C. Decker; 1998.

3. Chiche G.J., Pinault A. Esthetics of anterior fixed prosthodontics. Hanover Park: Quintessence Publishing; 1996.

4. Magne P., Belser U. Bonded porcelain restorations in the anterior dentition: a biomimetic approach. Carol Stream: Quintessence Publishing; 2002.

5. Fradeani M. Esthetic rehabilitation in fixed prosthodontics: esthetic analysis: a systematic approach to prosthetic treatment. Carol Stream: Quintessence Publishing; 2004.

6. Gürel G. The science and art of porcelain laminate veneers. Berlin: Quintessence Publishing; 2003.

7. Rufenacht C.R. Fundamentals of esthetics. Carol Stream: Quintessence Publishing; 1990.

8. Dawson P.E. Functional occlusion: from TMJ to smile design. St Louis: Mosby; 2007.

9. Spear F.M. The maxillary central incisor edge: a key to esthetic and functional treatment planning. Compend Contin Educ Dent 1999;20(6):512-6.

10. Kois J.C. Diagnostically driven interdisciplinary treatment planning. Seattle Study Club J 2002;6(4):28-34.

11. Paolucci B. Visagismo e Odontologia. In: Hallawell P. Visagismo integrado: identidade, estilo, beleza. São Paulo: Senac; 2009: p. 243-50.

12. Gürel G., Bichacho N. Permanent diagnostic provisional restorations for predictable results when redesigning smiles. Pract Proced Aesthet Dent 2006;18(5):281-6.

13. Paolucci B., Gürel G., Coachman C., Ricci A., Calamita C., Hallawell P., et al. Visagismo: a arte de personalizar o desenho do sorriso. São Paulo: VM Cultural; 2011.

14. Coachman C., Calamita M.A. Digital Smile Design. QDT 2012.

15. Calamita M.A., Coachman C., Sesma N. The Technician role on interdisciplinary Treatment Planning. APDESP 2009.

16. Kokich V.O., Kokich V.G., Kiyak H.A. Perceptions of dental professionals and laypersons to altered dental esthetics: Asymmetric and symmetric situations. A J Ortho Dentofacial Orthop 2006; 130(2):141-50.

17. Miler E.L., Bodden W.R.., Jamison H.C. A study of the relationship of dental midline to the facial midian line. J Prosthet Dent 1979;41(6):657-60.

The modern approach in ceramic veneers prosthetics

Yakovlev Denis, Nizhny Novgorod, Russia

Summary:

In this article the author highlights the problem of the modern approach at prosthetics ceramic veneers. The author emphasizes the need for diagnostics and planning stages with the video, portraits and intraoral photos, concept Digital Smile Design. Careful observance of all stages of creating the restoration will achieve not only full functional rehabilitation, but also an excellent aesthetic result!

Keywords: *ceramic veneers, prosthetics, smile, Digital Smile Design, aesthetic restoration.*

Яковлев Денис
к.м.н., стоматолог-ортопед-хирург. Главный врач студии красоты и здоровья «Celebrity». В 2005 г. окончил Нижегородскую государственную медицинскую академию, в 2007 г. ординатуру по специальности ортопедическая стоматология «с отличием». В 2010 г. защитил кандидатскую диссертацию (тема - «Клинико-лабораторное обоснование применения керамических протезов при ортопедическом лечении зубов и зубных рядов»). Ассистент кафедры ортопедической стоматологии НижГМА. Занимается образовательной и лекторской деятельностью.
http://yakovlevdenis.com